



Θεραπευτικό πνευμοπεριτόναιο σε ασθενή με πνευμονική φυματίωση και εμμένοντα πυρετό

Αντωνίου Μ, Σπυράτος Δ, Χλωρός Δ, Σιχλετίδης Λ.

Πνευμονολογική Κλινική ΑΠΘ



Παρουσίαση περιστατικού

- Γυναίκα 25 ετών, λεχωίδα
- Διάγνωση πνευμονικής φυματίωσης στον 8^ο μήνα της κύησης → Κ.Τ.
- Έναρξη 4πλης αντιφυματικής αγωγής (INH, RMP, PZM, EM) από μηνός
- Εμμένων πυρετός



Εισαγωγή στην κλινική

- Εμπύρετο έως 39°C
- Ηπατοτοξικότητα στην PZM
- Θετικά πτύελα (χρώση Z-N)
- Μεγάλη απώλεια βάρους
- Κακή γενική κατάσταση



Παρουσίαση περιστατικού

- Αλλαγή του αντιφυματικού σχήματος σε INH, RMP, EM και SM (το αντιβιογράμμα κατέδειξε ευαισθησία σε όλα τα πρωτεύοντα αντιφυματικά)
- Προσθήκη αναπνευστικής κινολόνης (λεβοφλοξασίνη)
- Προσθήκη λινεζολίδης
- Προσθήκη κορτικοστεροειδών per os για διάστημα 2 εβδομάδων



Παρουσίαση περιστατικού

- Παραμονή εμπυρέτου
 - Παραμονή αυξημένων τιμών των δεικτών φλεγμονής
 - Χωρίς αύξηση του βάρους σώματος
- Απόφαση για εφαρμογή θεραπευτικού πνευμοπεριτοναίου



Ορισμός

- **Θεραπευτικό πνευμοπεριτόναιο** είναι η εισαγωγή αέρα στην περιτοναϊκή κοιλότητα μέσω μιας βελόνης μεγάλης διαμέτρου (14G) προκειμένου να προκληθεί ανύψωση του διαφράγματος και συμπίεση του υπερκείμενου πνευμονικού παρεγχύματος

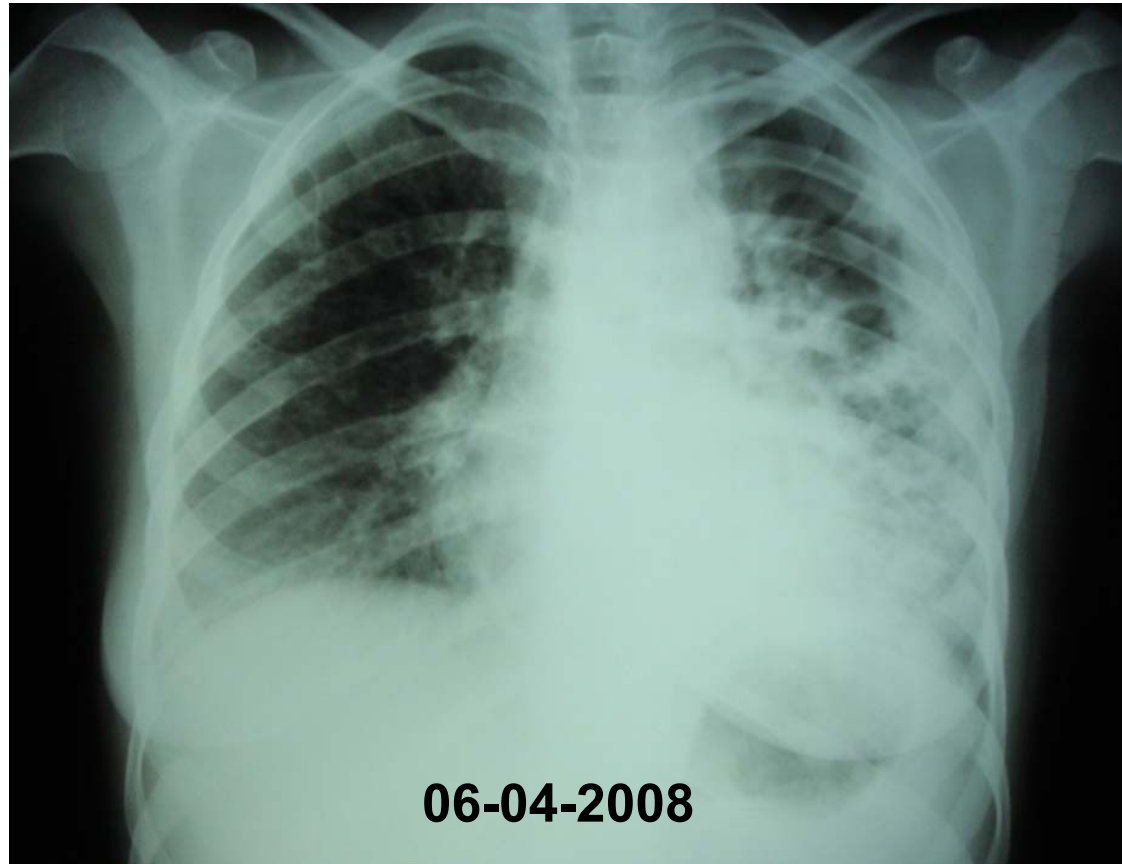


Εφαρμογή θεραπευτικού πνευμοπεριτοναίου

- Πραγματοποιήθηκαν περίπου 12 συνεδρίες σε χρονικό διάστημα 6 μηνών
- Εισαγωγή 1000- 1100 cc αέρα στην περιτοναϊκή κοιλότητα σε κάθε συνεδρία

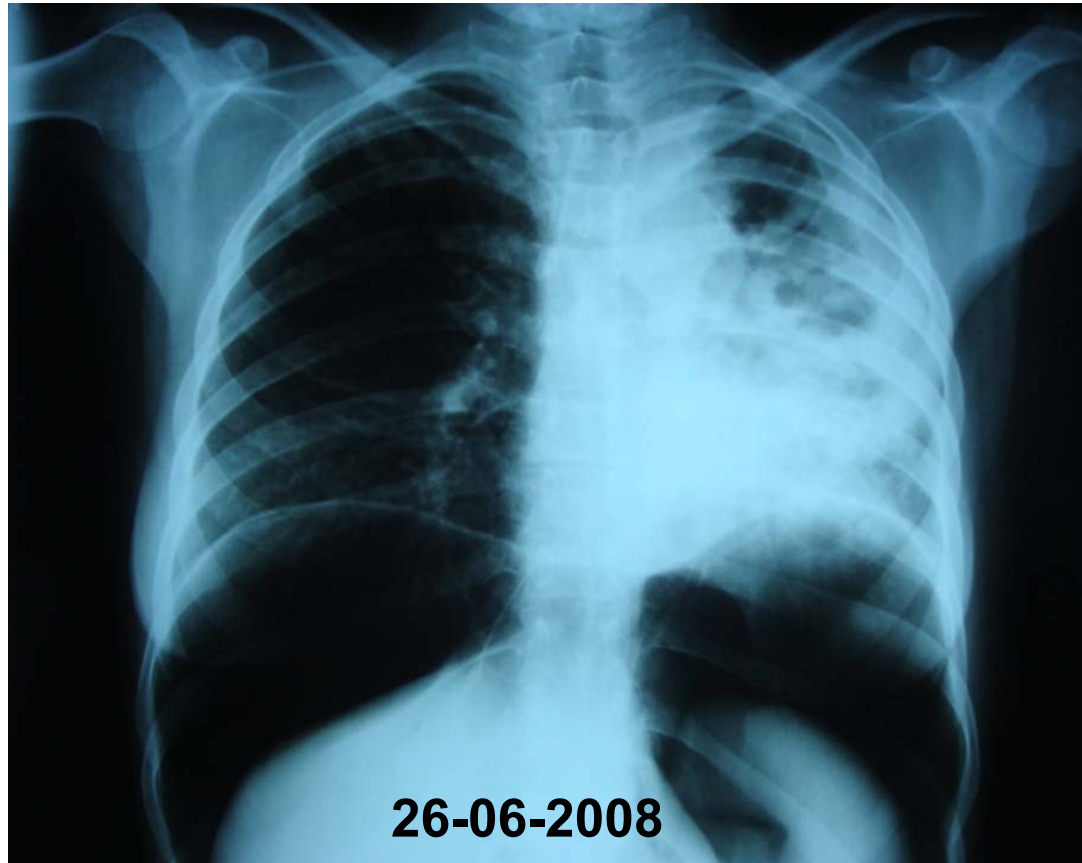


Ακτινογραφία εισόδου



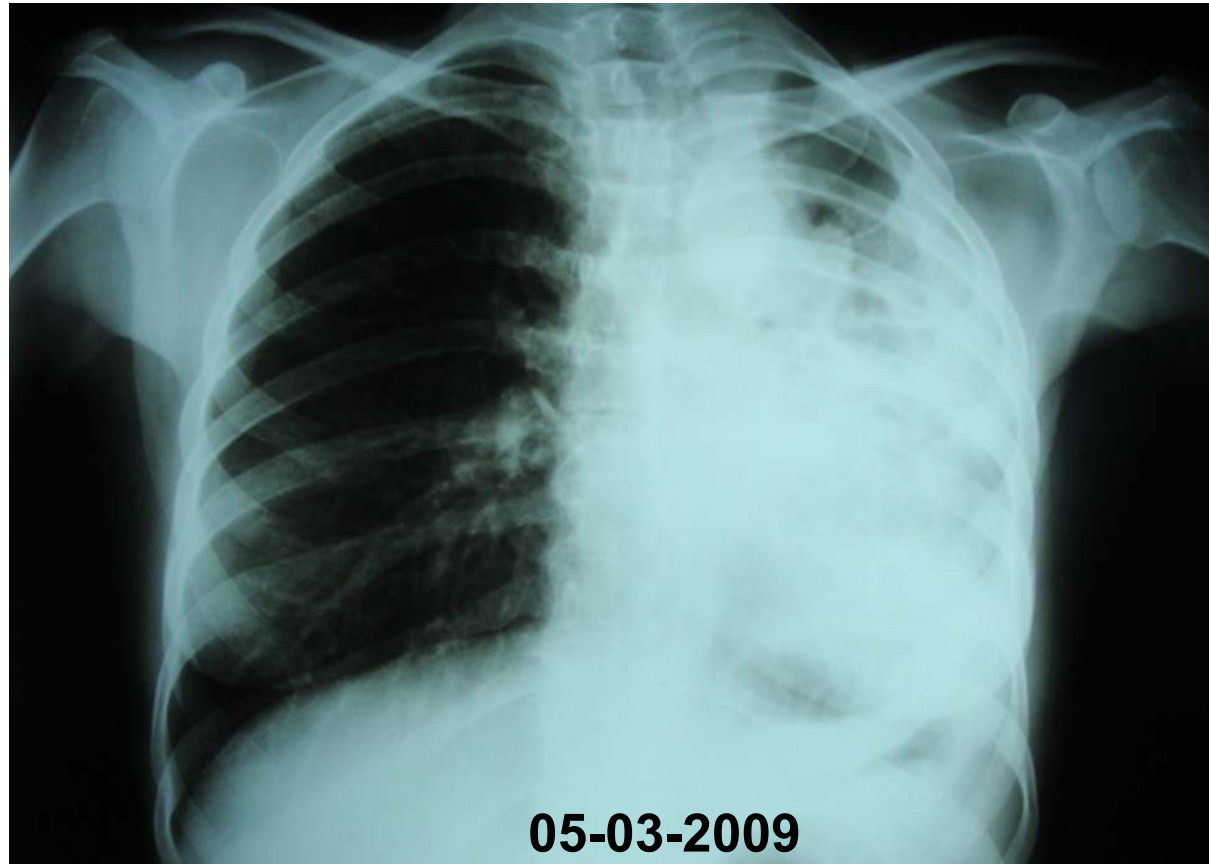


1η Συμπτυξιοθεραπεία



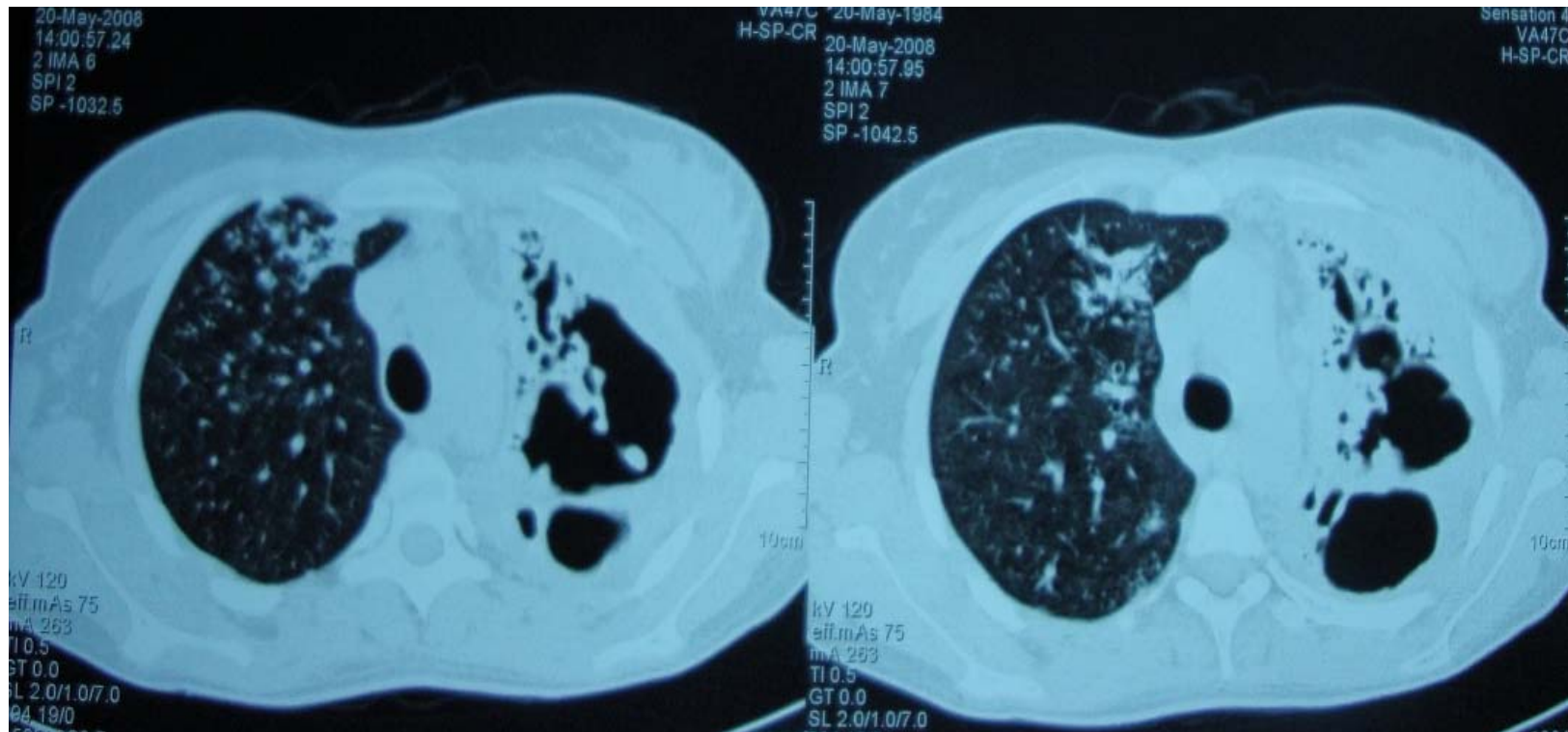


3 μήνες μετά την τελευταία
συνεδρία





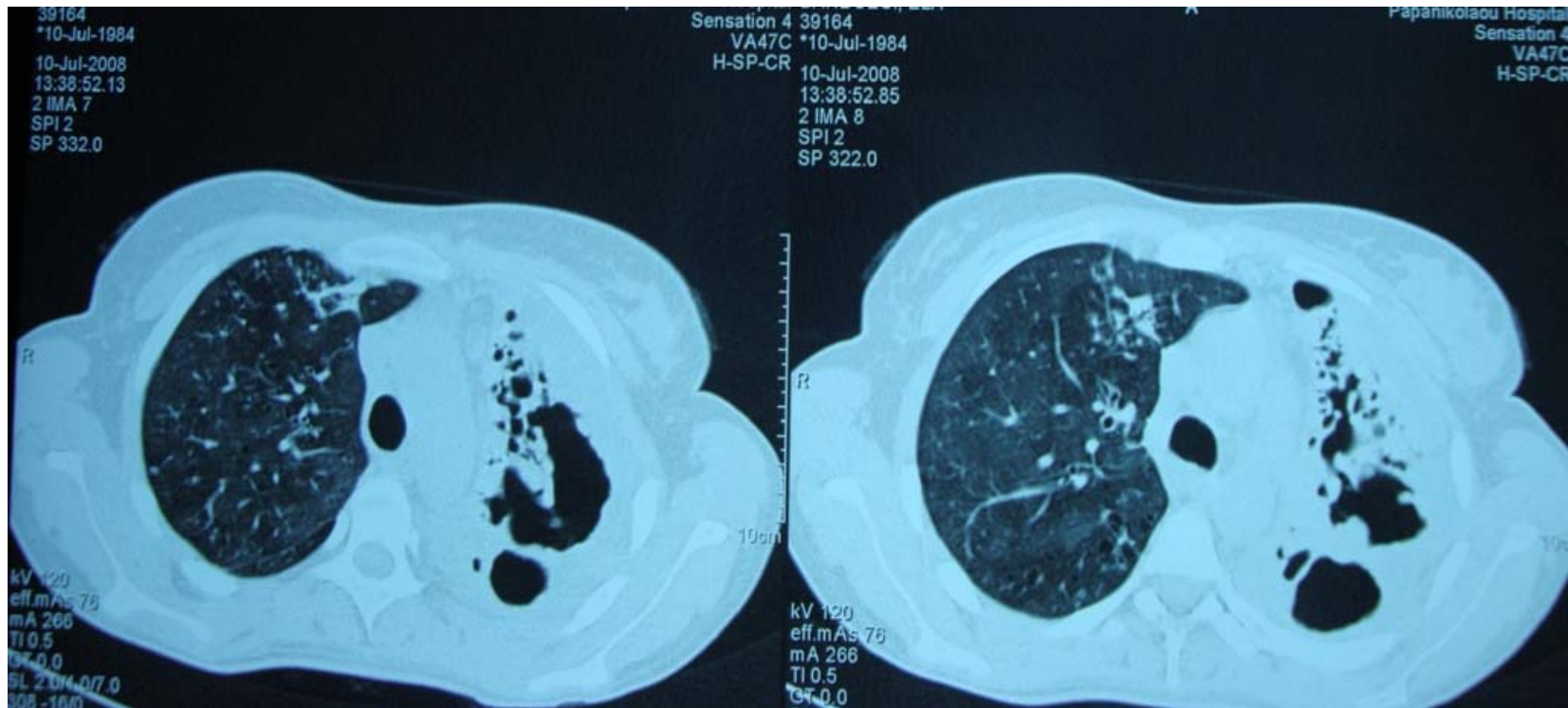
Παρουσίαση περιστατικού



20-05-2008



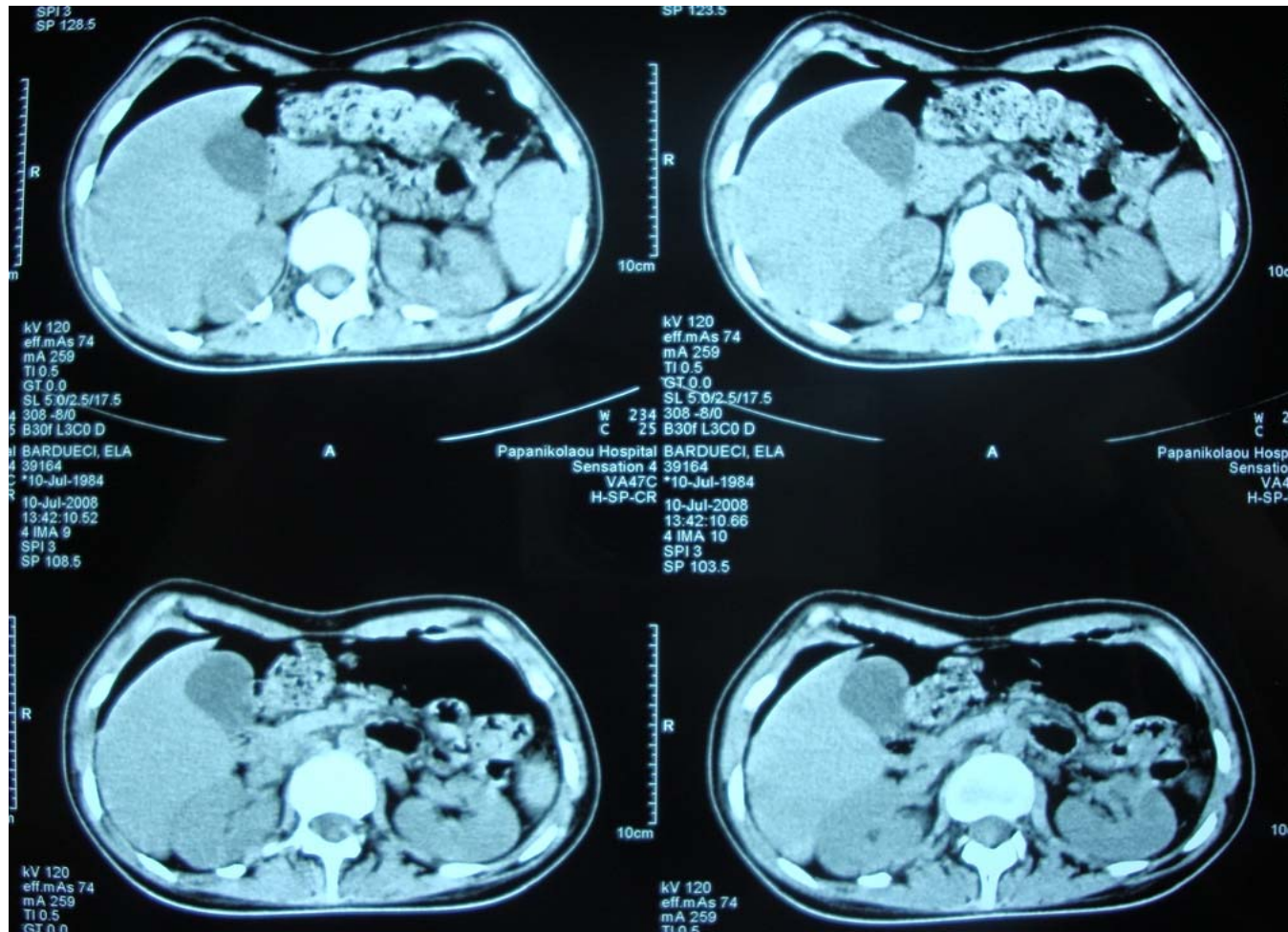
Παρουσίαση περιστατικού



10-07-2008



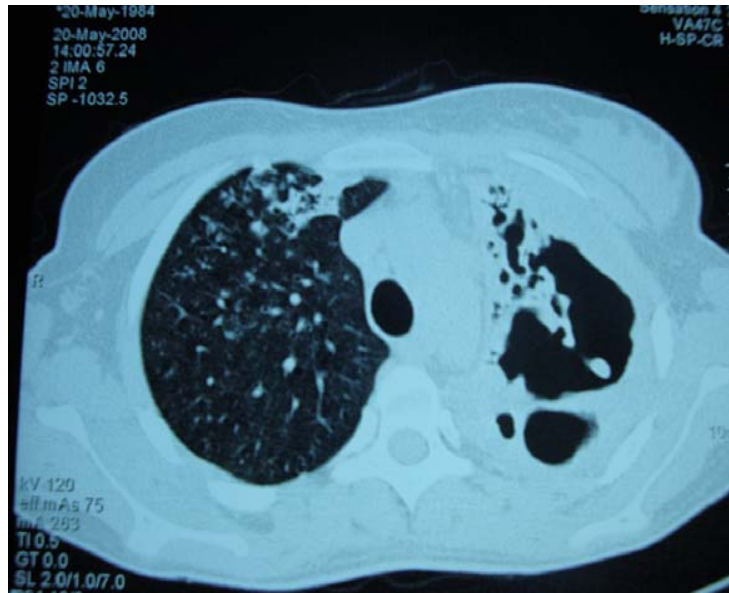
Παρουσίαση περιστατικού



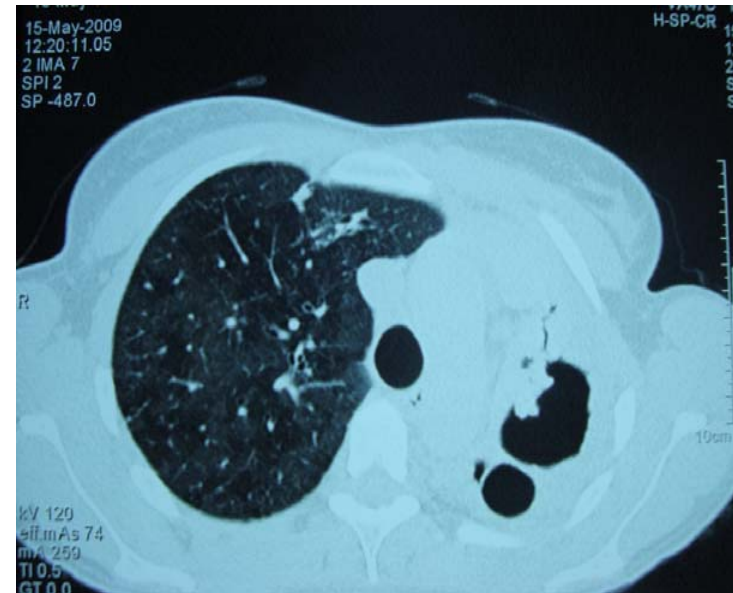10-07-2008



Παρουσίαση περιστατικού



Μάιος 2008



Μάιος 2009



Παρουσίαση περιστατικού

- Η ασθενής απυρέτησε μία εβδομάδα μετά την πρώτη συμπτυξιοθεραπεία
- Στο τέλος του πρώτου μήνα είχε αυξήσει το σωματικό της βάρος κατά 2 κιλά
- Αρνητικοποιήθηκαν τα πτύελα (χρώση Z-N)
- Η αγωγή παρέμεινε 4πλή για 5 μήνες και συνεχίστηκε με INH, RMP για άλλους 7 μήνες



Συζήτηση

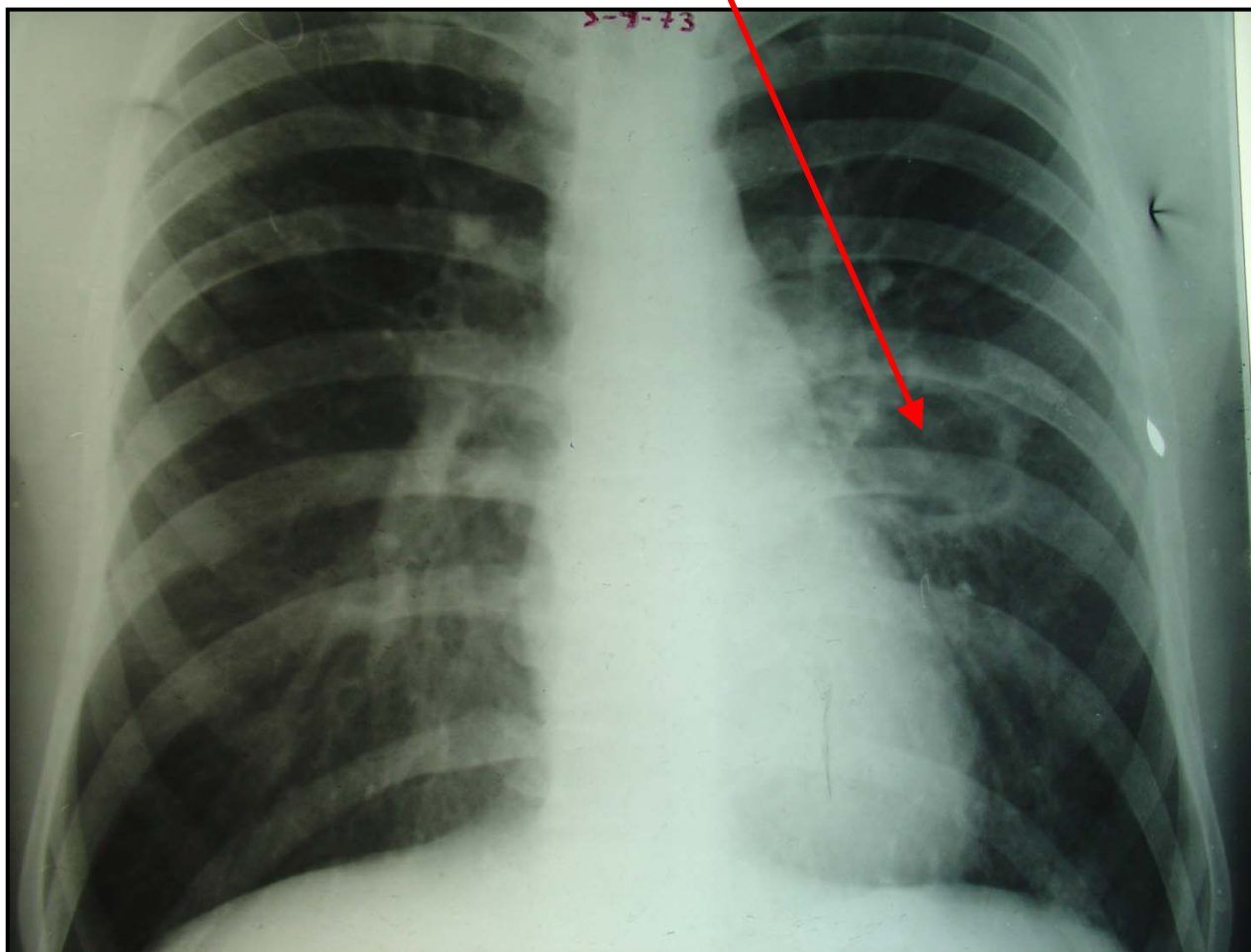
- Η ασθενής δεν υποβλήθηκε ποτέ σε απεικονιστικό έλεγχο και έλεγχο πτυέλων παρά το ότι είχε επίμονα συμπτώματα κατά την διάρκεια της κύησης
- Ηπατοτοξικότητα αντιφυματικής αγωγής κατά τη λοχεία
- Εμμένων πυρετός παρά την αντιμικροβιακή θεραπεία



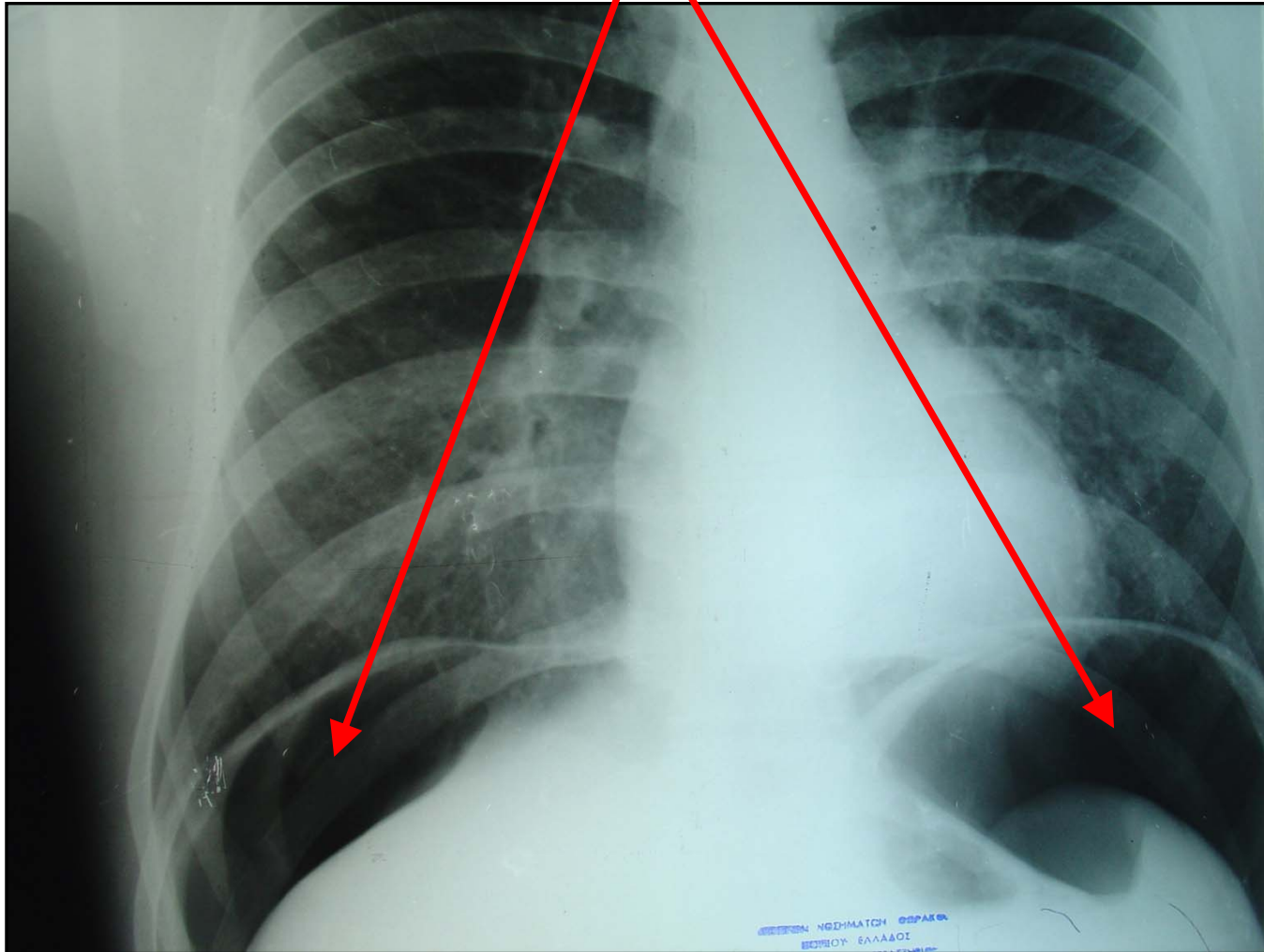
Ενδείξεις εφαρμογής

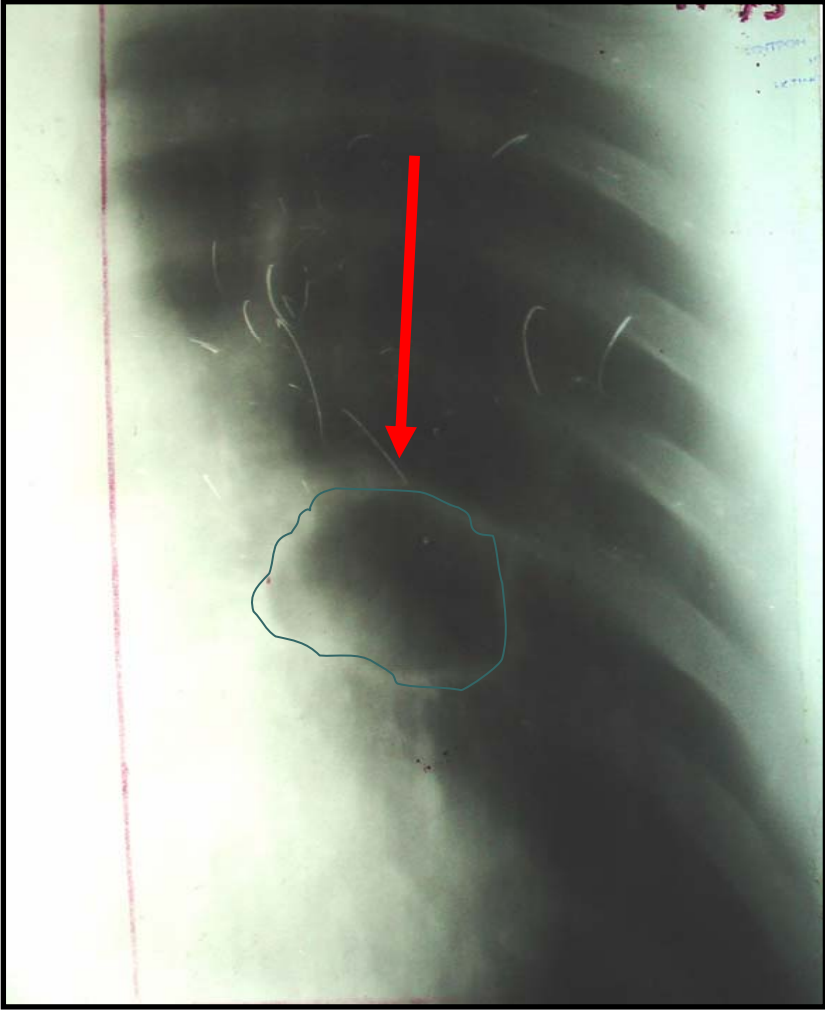
- Συμπτυξιοθεραπεία για την σύγκλειση φυματιωδών σπηλαίων (προ της εμφάνισης των αντιφυματικών φαρμάκων)
- Ύστατη επιλογή σε ασθενείς που δεν ανταποκρίνονται στην εφαρμοζόμενη αντιφυματική αγωγή (συνήθως σε MDR ή XDR φυματίωση)

Κεκαθαρμένη κοιλότητα



Πνευμοπεριτόναιο







Ευχαριστώ

